Nefrogenní rezidua a jejich odlišení od nefroblastomů

Kristýna Vyleťalová, Roman Kodet

2. Lékařská fakulta, Univerzita Karlova, Ústav patologie a molekulární medicíny 2. LF a FN Motol

Úvod:

- Jedním z cílů onkologické péče je identifikace a diagnostika prekancerózních stavů. U Wilmsova tumoru ledviny se za prekancerózní stav považují tzv. **nefrogenní rezidua.** Jde o části tkáně ledviny, které nejsou organoidně zapojené do jejího terminálního vývojového stadia. Nefrogenní rezidua se vyskytují ve dvou kompartmentech: **perilobární** a **intralobární**. Vzácně může být onemocnění komplexní a masivní – tzv. **nefroblastomatóza**.

- Rozpoznání nefrogenních reziduí od Wilmsova tumoru není snadné.

- Opíráme se o:
  - velikost a tvar - do 2cm, plakovitá nebo oválná (Wilmsův tumor kulovitý)
  - absenci opouzdření nefrogenních reziduí (Wilmsův tumor opouzdřen)
  - začlenění ve tkáni ledviny - perilobární pod pouzdrem, intralobární na rozhraní lalůčků
- Potenciální vývoj nefrogenních reziduí zobrazuje schema.

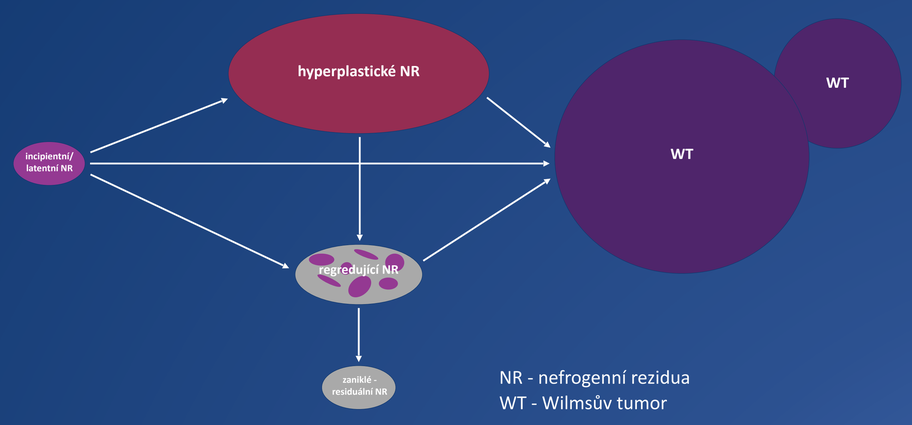

NR - nefrogenní rezidua
WT - Wilmsův tumor

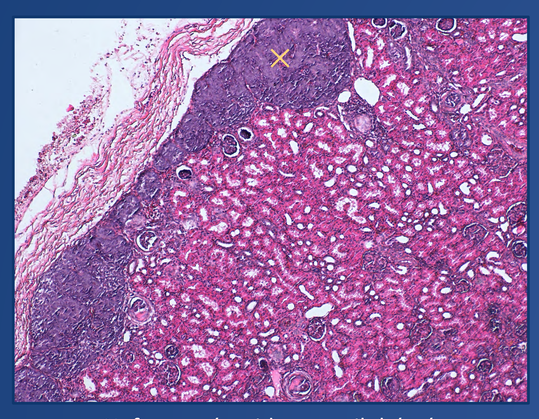

Nefrogenní rezidua - perilobární, incipientní ✕

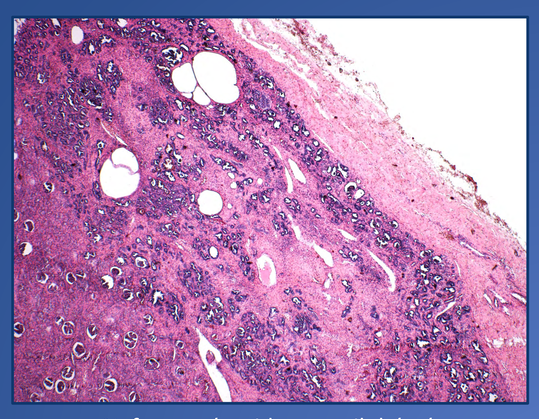

Nefrogenní rezidua - perilobární, regredující

Materiál a metody:

- Wilmsův tumor - registr dětských nádorů 1995 - 2020
- 163 dětí / věk od 2 do 4 let
- Mikroskopické vyšetření v barvení H&E
- Imunohistochemický průkaz proteinů Ki - 67, WT1

Cíle práce:

- Vyšetřit retrospektivně pacienty s Wilmsovým tumorem, mapovat frekvenci výskytu nefrogenních reziduí, stanovit mikroskopická kritéria přechodu ve Wilmsův tumor.

- V nejasných případech ověřit přínos imunohistochemické detekce proliferační aktivity reziduí v odlišení od Wilmsova tumoru pomocí Ki - 67, případně ověřit využití diferenciačního znaku, proteinu WT1.

Nefrogenní rezidua - incipientní ➤
Wilmsův tumor ✓

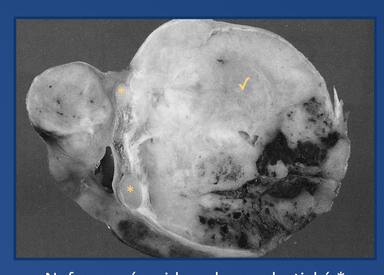

Nefrogenní rezidua - hyperplastická *
Wilmsův tumor ✓

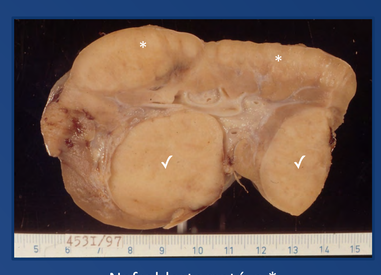

Nefroblastomatóza *
Wilmsův tumor ✓

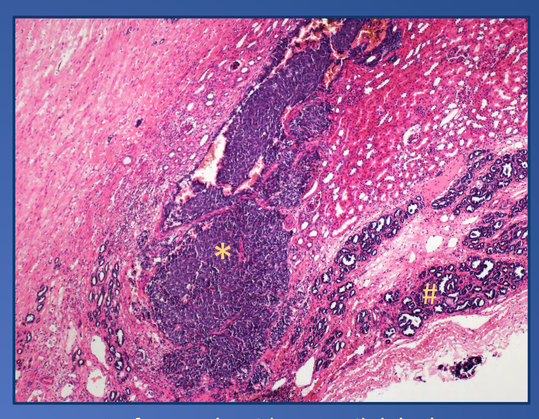

Nefrogenní rezidua - perilobární, hyperplastická * a regredující #

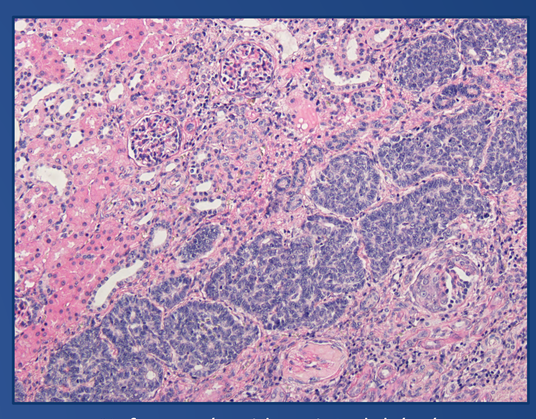

Nefrogenní rezidua - intralobární, hyperplastická

Výsledky:

Wilmsův tumor vyšetřeno	163 případů
Nefrogenní rezidua identifikovaná	52 (32 %)
Lokalizace	
Perilobární	27 (16 %)
Intralobární	10 (6 %)
Smíšená forma	15 (9 %)
Hyperplastický typ	24 (15 %)

- Hyperplastická rezidua jsou obtížně odlišitelná od Wilmsova tumoru, proto hledáme vhodný marker k odlišení, vytipovány Ki - 67, WT1.

Imunohistochemické vyšetření:

- Ki - 67

Nefrogenní rezidua	- incipientní a regredující	- 0 %
	- hyperplastická	- 5 % - 10 %
Wilmsův tumor		- 35 % - 80 %
Renální parenchym		- negativní

—> nové zjištění:

- Proliferace hyperplastických reziduí - koncentrována na periferii rezidua
- Proliferace Wilmsova tumoru - kolísavá, bez topografických závislostí

- WT1

Nefrogenní rezidua	- incipientní a regredující	- pozitivita slabá až negativní
	- hyperplastická	- kolísavá jaderná pozitivita
Wilmsův tumor		- silná jaderná pozitivita
Renální parenchym		- pozitivní pouze podocyty glomerulů

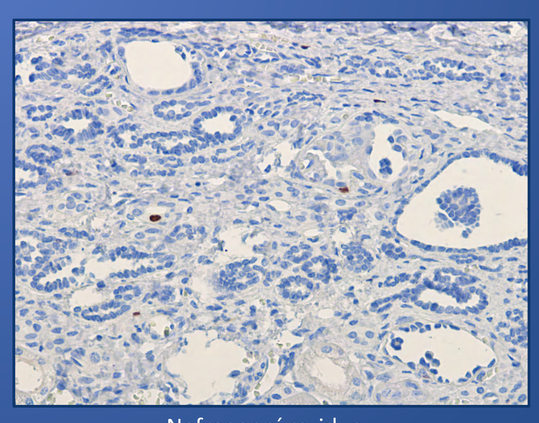

Nefrogenní rezidua - regredující, Ki - 67

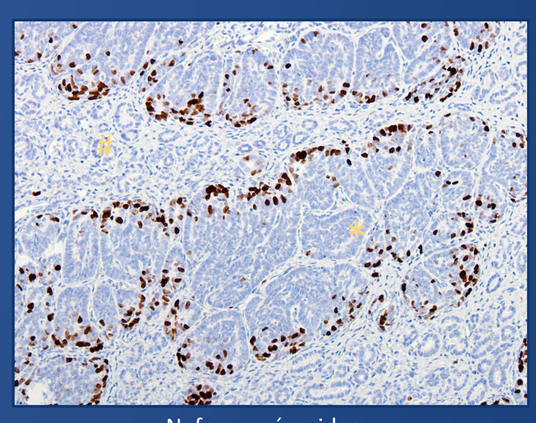

Nefrogenní rezidua - hyperplastická * a regredující #, Ki - 67

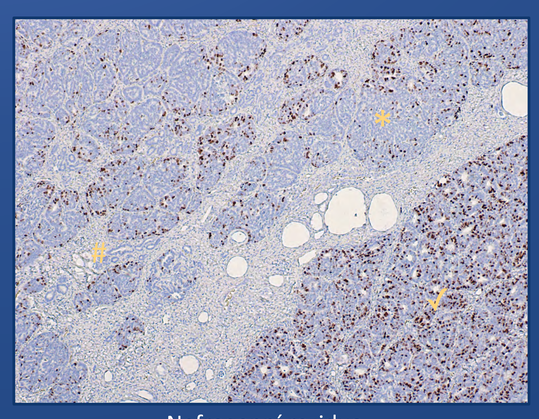

Nefrogenní rezidua - hyperplastická * a regredující #
Wilmsův tumor ✓, Ki - 67

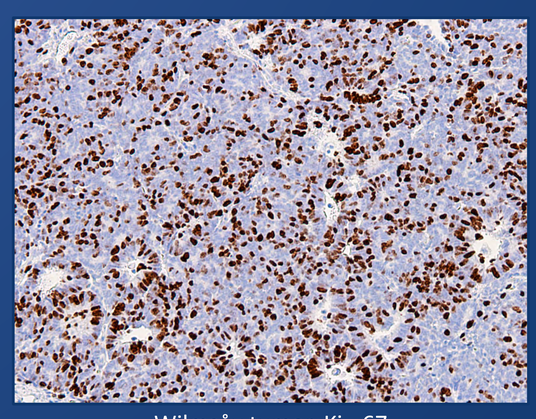

Wilmsův tumor, Ki - 67

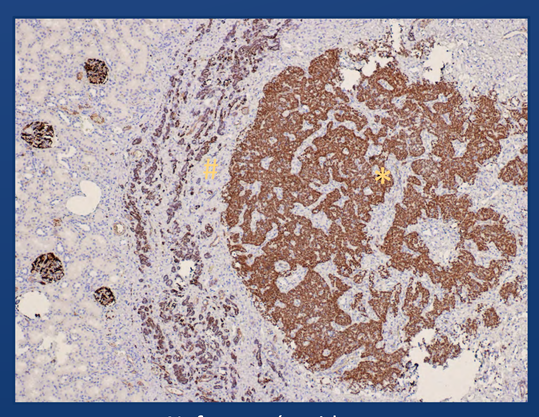

Nefrogenní rezidua - hyperplastická * a regredující #, WT1

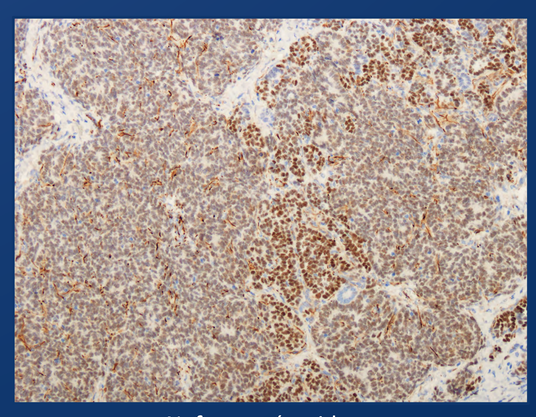

Nefrogenní rezidua - hyperplastická, WT1

Závěr:

- Nefrogenní rezidua jsou obtížně odlišitelná od Wilmsova tumoru.

- Prokázali jsme nefrogenní rezidua téměř u třetiny pacientů s Wilmsovým tumorem. Hyperplastická rezidua jsme identifikovali u poloviny případů.

- Rozpoznání hyperplastických nefrogenních reziduí od již rozvinutého Wilmsova tumoru je důležité pro další léčbu nemocných.

- Průkaz proliferační aktivity pomocí Ki - 67 má význam pro zlepšení rozpoznání nefrogenních reziduí. Doporučujeme ji stanovit u každého Wilmsova tumoru.

- Stanovení proteinu WT1 má pro diskriminaci nefrogenních reziduí a Wilmsova tumoru omezený význam.

Podpořeno: Interní grant FN Motol č. 6006

kristynavyl95@seznam.cz